

Normale und gestörte Wundheilung nach Zahnentfernung

Indizes

Wundheilung, alveoläre Ostitis, Zahnentfernung, trockene Alveole, Extraktionsalveole, fibrinolytische Alveolitis, halboffene Wundheilung

Zusammenfassung

Mit einer Inzidenz von bis zu 30 % ist die akute Wundheilungsstörung in Form einer alveolären Ostitis die häufigste postoperative Komplikation nach der Extraktion von Zähnen. Der Beitrag beleuchtet die biologischen Grundlagen einer ungestörten Wundheilung nach Zahnentfernung sowie die daraus resultierenden therapeutischen Konsequenzen bei akuten Störungen der Wundheilung.

Einleitung

Laut dem Jahrbuch der Kassenzahnärztlichen Bundesvereinigung wurden 2014 in Deutschland etwa 13 Millionen Zahnextraktionen vorgenommen. Trotz der Möglichkeiten der modernen Zahnerhaltung ist die Extraktion damit nach wie vor eine der am meisten durchgeführten ambulanten chirurgischen Behandlungen. Der häufigste Grund für die Entfernung von Zähnen bleibt mit rückläufiger Tendenz die kariöse Läsion, wobei sich der Zahnverlust zunehmend ins höhere Alter verschiebt³⁴. Dementsprechend spielt die Wundheilung nach Zahnextraktion noch immer eine wichtige Rolle im zahnärztlichen Alltag.

Die Fähigkeit, auf Verletzungen mit Regeneration und Reparatur zu reagieren, ist ein essenzielles Prinzip mehrzelliger Organismen²². Diese Vorgänge sind äußerst komplex, nur teilweise verstanden und bis heute noch Gegenstand intensiver Forschung. Die grundsätzlichen Prinzipien stimmen dabei in allen Organen überein und lassen sich in histologisch überlappende, jedoch klar voneinander differenzierbare Stadien unterteilen²². Wichtige Grundpfeiler bilden die Blutgerinnung, das Immunsystem und das Einwachsen multipotenter Stammzellen. Erste histologische Untersuchungen zur



Christopher Rueppell
Dr. med. dent.

Volkszahnklinik
Universitäres Zentrum für Zahnmedizin Basel
Claragraben 95
4005 Basel
Schweiz
E-Mail: christopher.rueppell@uzb.ch

Roland Meier
Dr. med. dent.

Volkszahnklinik
Universitäres Zentrum für Zahnmedizin Basel

Andreas Filippi
Prof. Dr. med. dent.

Klinik für Zahnärztliche Chirurgie, -Radiologie,
Mund- und Kieferheilkunde
Universitäres Zentrum für Zahnmedizin Basel

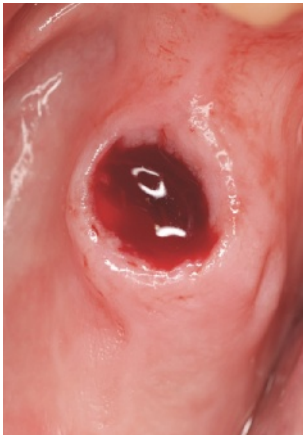

Abb. 1 Nach Zahnentfernung kommt es zur Einblutung in die Extraktionsalveole

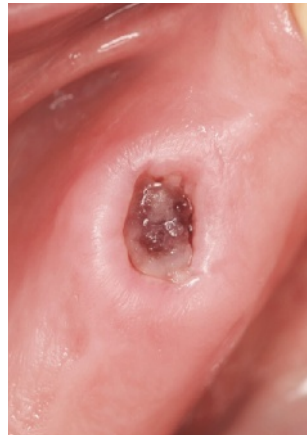

Abb. 2 48 Stunden post operationem ist eine beginnende Umwandlung in Granulationsgewebe zu erkennen

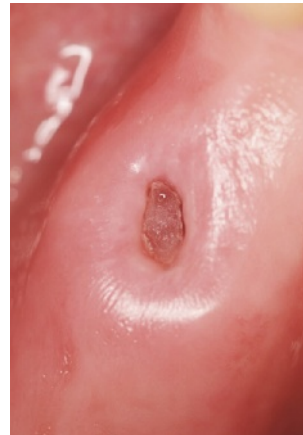

Abb. 3 7 Tage post operationem zeigt sich eine fortgeschrittene Epithelisierung der Wundfläche

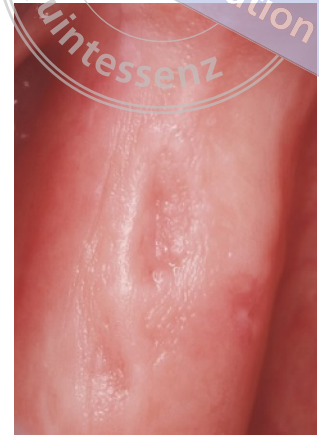

Abb. 4 5 Wochen post operationem ist die Epitheldecke nicht mehr gerötet

Wundheilung der Extraktionsalveole wurden human- und tierexperimentell bereits in den frühen 1940er Jahren durchgeführt³. Wenn ein Zahn entfernt wird, erfolgt die Wundheilung der Extraktionsalveole über die sogenannte Sekundärheilung (lat.: *sanatio per secundam intentionem*). Für die Defektüberbrückung sorgt hierbei eine provisorische Bindegewebsmatrix, welche mit der Zeit durch Reparationsgewebe ersetzt wird.

Die Physiologie der Extraktionsalveole stand in den letzten Jahrzehnten vermehrt im Fokus der Forschung. Vor allem im Hinblick auf die Entwicklung moderner Implantations- und Belastungsprotokolle konnten neue Erkenntnisse über die Wundheilung der Extraktionsalveole gewonnen werden⁴⁻⁶. Im Folgenden wird der aktuelle Kenntnisstand zur Physiologie der Extraktionsalveole beleuchtet sowie die Pathogenese und Therapie von Wundheilungsstörungen erläutert.

Physiologische Wundheilung nach Zahnentfernung

Die Zahnentfernung ist mit einer Verletzung der beteiligten Gewebe und der Eröffnung von Blutgefäßen verbunden. Der entstandene mehrwandige Defekt füllt sich mit Blut, und durch Aktivierung der Gerinnungs-

kaskade kommt es zum initialen Verschluss der Wundfläche über einem Koagulum. Innerhalb des Koagulums stabilisiert sich durch die Fibrinpolymerisation ein Netzwerk (Abb. 1). Dieses Fibrinnetz dient als dreidimensionale Leitstruktur, welche das Einwandern von Zellen des Immunsystems in den Defekt ermöglicht. Eine tragende Rolle spielen dabei neutrophile Granulozyten, die innerhalb der ersten paar Tage nekrotische Gewebsanteile sowie Mikroorganismen phagozytieren und so die provisorische Defektauffüllung keimarm halten²². Von den basalen Knochenwänden sprossen Fibroblasten sowie mesenchymale Stammzellen in das Fibrinnetz ein und bilden eine temporäre Bindegewebsmatrix. Wachstumsfaktoren und Zytokine sorgen sowohl für eine Differenzierung als auch für eine Umorganisation dieser Matrix (Abb. 2).

Mit der Migration von Endothelzellen fängt die Angiogenese und somit die Umwandlung der temporären Matrix in Granulationsgewebe an²². Vermehrt finden sich nun Makrophagen im Wundgebiet^{33,49}. Von den epithelialen Wundrändern beginnen gleichzeitig Gingivakeratinozyten über das Granulationsgewebe zu migrieren (Abb. 3). Durch Verlust des desmodontalen Gefäßplexus kommt es zur partiellen oder vollständigen Degeneration angrenzender Interdentalpapillen⁵².

Die Organisation und Architektur der Gingivakeratinozyten wird dabei über verschiedene Zytokine und Wachstumsfaktoren von den darunterliegenden Fibroblasten gesteuert^{37,48}.

Auch der Speichel spielt bei der Koordinierung und Reorganisation des oralen Epithels über die in ihm vorhandenen Wachstumsfaktoren eine gewisse Rolle. Es konnte gezeigt werden, dass beim Fehlen großer Speicheldrüsen die intraorale Wundheilung erheblich verzögert sein kann^{13,23}. Die epitheliale Wundheilung ist nach etwa 14 bis 21 Tagen abgeschlossen⁴⁹. Bei der Fusion der zulaufenden Epithelfronten bildet sich zum Abschluss ein breitflächiges, gefäßarmes Areal keratinisierter Gingiva²⁸ (Abb. 4).

Ausgehend von den bestehenden Knochenwänden beginnt etwa 14 Tage nach der Zahnentfernung über eine enchondrale Ossifikation die Bildung von Geflechtknochen um die einsprossenden Blutgefäße herum. Als terminaler Schritt wird Geflechtknochen in Lamellenknochen umgebaut^{4,5}. Nach etwa 3 Monaten sind ca. zwei Drittel dieses Umbauprozesses abgeschlossen. Die endgültige Ausreifung kann bis zu 12 Monate dauern⁴⁷. Erst nach dieser Zeit ist röntgenologisch keine Alveole mehr erkennbar. Der Verlust des Bündelknochens führt zu einem Volumenverlust in der vertikalen und horizontalen Dimension, welcher im Bereich der bukkalen Lamelle meist am stärksten ausfällt^{24,35}.

Inzidenz und Risikofaktoren der gestörten Wundheilung nach Zahnentfernung

Akute Wundheilungsstörungen

In der Literatur existieren sehr unterschiedliche Angaben in Bezug auf das Auftreten akuter postoperativer Wundheilungsstörungen nach Zahnentfernung. Allein im Hinblick auf das Vorkommen solcher Störungen nach der Entfernung dritter Molaren variieren die Werte zwischen 0 und 68 %^{1,12,16,29}. Gründe für diese große Varianz sind die sehr unterschiedlichen Studiendesigns mit meist auch nicht einheitlichen Bezeichnungen der Wundheilungsstörungen nach Zahnentfernung^{12,19,29}. Zu den verwendeten Termini gehören Dolor post ex-

tractionem, trockene Alveole („dry socket“), lokalisierte Osteomyelitis, Alveolitis, Ostitis circumscripta, Alveolitis sicca dolorosa und alveoläre Ostitis^{19,40}. Bezüglich der Pathogenese scheint die Bezeichnung der fibrinolytischen alveolären Ostitis am passendsten¹².

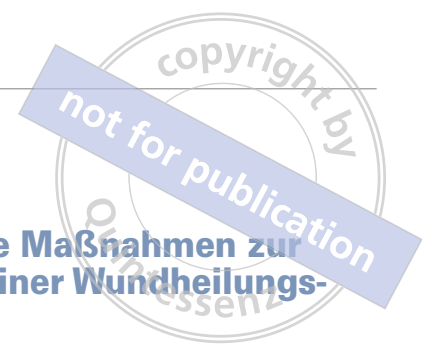Charakterisiert wird die Symptomatik einer akuten postoperativen Wundheilungsstörung nach Zahnentfernung als postoperativer Schmerz in und um die Extraktionsalveole, welcher 1 bis 3 Tage nach dem Eingriff bei teilweisem oder vollständigem Verlust des Koagulums (mit oder ohne Halitosis) in der Intensität zunimmt¹². Störungen der Wundheilung nach Zahnentfernung werden in neueren Metaanalysen mit einer Inzidenz von 3 bis 4 % nach einfachen Zahnextraktionen bzw. von 25 bis 30 % nach der operativen Entfernung dritter Molaren angegeben¹⁸. Lokale Risikofaktoren bilden die Größe der Wundfläche sowie der Umfang des chirurgischen Traumas¹⁴. Der Unterkiefer ist häufiger betroffen als der Oberkiefer². Insgesamt zeigt sich eine höhere Inzidenz bei Frauen, wobei ein Zusammenhang mit der Einnahme oraler Kontrazeptiva diskutiert wird^{17,50}. Bei Rauchern ist das Risiko je nach Konsum bis um den Faktor 5 erhöht⁵¹. Als Gründe dafür werden u. a. eine veränderte Chemotaxis während der Immunantwort und Störungen der Blutzirkulation im Sinne von Mikroangiopathien vermutet²⁶. Die Konzentration des Vasokonstriktors im verwendeten Lokalanästhetikum wird in der Literatur als möglicher Faktor kontrovers diskutiert, scheint aber nach aktueller Studienlage keinen relevanten Einfluss zu haben¹². Bei ungenügender Mundhygiene oder dem Vorliegen lokaler Infektionen im Operationsgebiet ist das Risiko einer Wundheilungsstörung erhöht^{42,43,46}.

Chronische Wundheilungsstörungen

Eine chronische Wundheilungsstörung zeichnet sich durch eine initial stumme Progredienz in Abwesenheit von Schmerzen aus. Nicht selten kommt es erst einige Wochen nach der Zahnentfernung zu klinischen Symptomen wie Pusentleerung und/oder Weichgewebsschwellungen. Im Anschluss an die operative Entfernung unterer Molaren bilden sich gelegentlich nach etwa 3 bis 6 Wochen sogenannte Spätabzesse aus,

ORALCHIRURGIE

Normale und gestörte Wundheilung nach Zahnentfernung



deren Inzidenz unter 5 % liegt¹⁹. Risikofaktoren hierfür sind vor allem ein reduzierter Allgemeinzustand, Diabetes mellitus und Zahnentfernungen nach Infektionen im Wundgebiet³⁰.

Pathogenese postoperativer Wundheilungsstörungen

Entsprechend der Definition geht einer gestörten Wundheilung im Bereich der knöchernen Alveole ein Verlust des Blutkoagulums voraus. Als primärer Faktor für einen solchen Verlust und die nachfolgende Entstehung der alveolären Ostitis wird die Freisetzung von Kinasen gesehen⁹. Diese Kinasen können dabei direkt aus dem umliegenden Hartgewebe stammen oder indirekt von Mikroorganismen produziert werden^{7,8}. So besitzt beispielsweise *Treponema denticola* eine fibrinolytische Potenz³⁹. Nach Neutralisation von Antiplasmin wird das Fibrinogen durch Umwandlung von Plasminogen zu Plasmin enzymatisch gespalten. An den Verlust des Blutkoagulums schließt sich die Exposition des Alveolarknochens an⁸. Über die Freisetzung von Kininen kommt es zunächst zu Schmerzen im betroffenen Gebiet bei Abwesenheit von Schwellungen und Rötungen⁸⁻¹⁰. Trotz zahlreicher Studien konnte der genaue Pathomechanismus zur Entstehung der alveolären Ostitis bis heute nicht vollständig geklärt werden. Insgesamt ist jedoch die Desintegration des Koagulums multifaktoriell^{2,12}.

Prophylaktische Maßnahmen zur Verhinderung einer Wundheilungsstörung

Anamnese und Patientenaufklärung

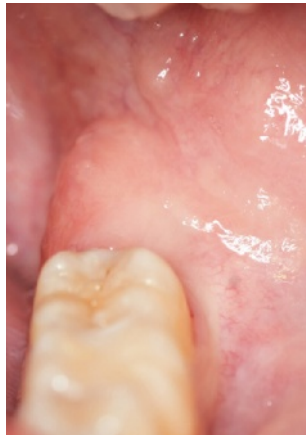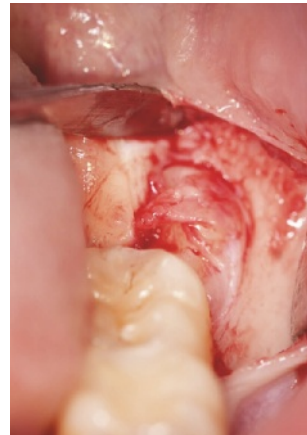
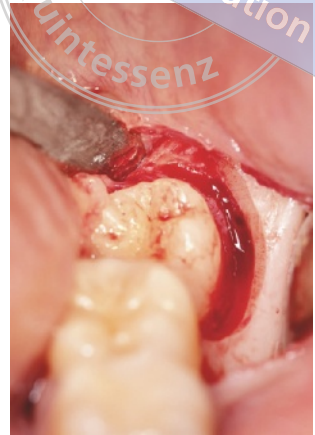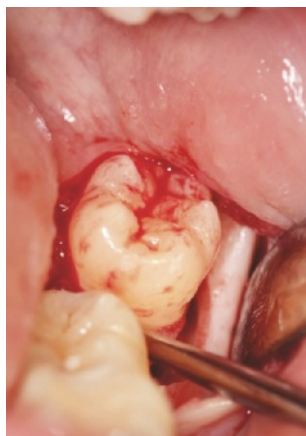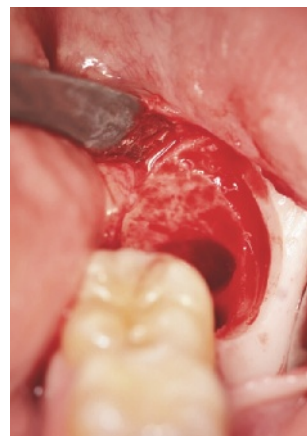
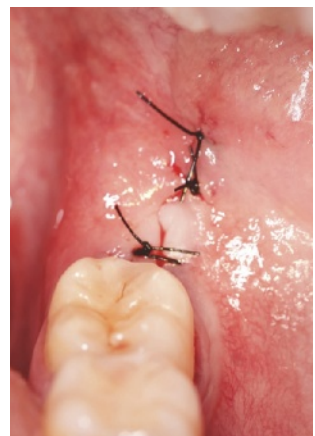Die allgemeine Anamnese und das postoperative Verhalten des Patienten innerhalb der ersten 48 Stunden nach einer Zahnextraktion sind ebenso wichtig wie der intraoperative Verlauf und die postoperative Wundversorgung durch den Behandler¹². Tabelle 1 führt wichtige Verhaltensmaßnahmen auf, über die der Patient informiert werden sollte.

Systemische und lokale Anwendung von Antibiotika

Zahlreiche Studien haben den Einfluss systemischer und topisch eingesetzter Antibiotika auf die Entwicklung akuter Wundheilungsstörungen untersucht. In einer Metaanalyse wurde gezeigt, dass eine prophylaktische systemische Antibiotikagabe zu einer deutlichen Reduktion akuter Wundheilungsstörungen nach operativer Zahnentfernung führt³². Eine präoperative Einmalgabe reicht hierbei aus⁴⁴. Neben Penicillin konnte dieser Effekt auch bei Amoxicillin, Erythromycin und Metronidazol beobachtet werden⁴⁵. Zwar wurde topisch eingesetztem Tetracyclin im Hinblick auf die Senkung der Inzidenz der alveolären Ostitis ebenfalls eine gewisse

Tab. 1 Übersicht über prä-, intra- und postoperative Verhaltensmaßnahmen zur Vermeidung von Wundheilungsstörungen nach Zahnentfernung

Zeitpunkt	Verhaltensmaßnahmen
vor dem Eingriff	<ul style="list-style-type: none">• Erstellen bzw. Prüfen von aktuellen anamnestischen Daten und Röntgenbildern zur Planung des Eingriffs• Wenn möglich Etablierung einer adäquaten präoperativen Mundhygiene mit Reduktion der Plaque• Präoperative Spülung für mindestens 30 Sekunden mit 0,12%iger Chlorhexidingluconat-Lösung
während des Eingriffs	<ul style="list-style-type: none">• Möglichst gewebeschonende Zahnentfernung und Wundversorgung• Intraoperative Etablierung eines stabilen Koagulums
nach dem Eingriff	<ul style="list-style-type: none">• Ausführliche Instruktion des Patienten• Nur vorsichtige Mundspülung und Zahnreinigung innerhalb der ersten 24 Stunden nach dem Eingriff• Ermutigung des Patienten, ganz auf das Rauchen zu verzichten oder es innerhalb der initialen postoperativen Zeit stark einzuschränken• 2x täglich postoperative Spülung für 1 Woche mit 0,12%iger Chlorhexidingluconat-Lösung

**Abb. 5** Präoperativer Situs**Abb. 6** Eröffnung des Operationsgebietes nach marginaler Schnitfführung und distaler Entlastung**Abb. 7** Zirkuläre Osteotomie zur Freilegung des koronalen Anteils von Zahn 38 unter Schutz des Nervus lingualis**Abb. 8** Mobilisation von Zahn 38**Abb. 9** Leere Osteotomiehöhle**Abb. 10** Wundverschluss

Evidenz eingeräumt, aber es existieren auch Fallberichte über teilweise schwere Fremdkörperreaktionen^{36,55}.

Insgesamt wird der routinemäßige Einsatz von Antibiotika beim gesunden Patienten weiter etwas kritisch gesehen^{12,32}. Je nach Indikation und Umfang des Eingriffs empfiehlt sich eine prophylaktische Gabe von Antibiotika vor allem bei systemisch kompromittierten Patienten. Nicht nur mögliche Nebenwirkungen wie die antibiotikaassoziierte Diarrhö oder die pseudomembranöse Kolitis, sondern auch die steigenden Antibiotikaresistenzen sollten in eine Nutzen-Risiko-Analyse einbezogen werden.

Antiseptika und Spüllösungen

Antiseptika werden sowohl zur prä- als auch zur postoperativen Keimreduktion im Wundgebiet eingesetzt, wobei vor allem Spüllösungen auf der Basis von Chlorhexidin-

gluconat, Iod oder Octenidin zum Einsatz kommen. Chlorhexidingluconat ist diesbezüglich der wohl am besten untersuchte Wirkstoff⁵⁴. So konnte durch eine prä- und postoperative Spülung mit 0,12%igem Chlorhexidin die Inzidenz einer Wundheilungsstörung gesenkt werden^{18,31}.

Wundversorgung

Insbesondere für die Wundversorgung nach operativer Entfernung dritter Molaren werden unterschiedliche Konzepte vorgeschlagen^{19,20,25,41}. Gerade im Anschluss an vorangegangene perikoronare Infektionen konnte das Prinzip der halboffenen Wundbehandlung die Inzidenz einer postoperativen Ostitis senken¹⁹. In den Abbildungen 5 bis 14 ist das Prinzip der halboffenen Wundbehandlung nach operativer Entfernung des Zahnes 38 dargestellt. Die Eröffnung des Operationsgebietes erfolgt hier nach marginaler Schnitfführung

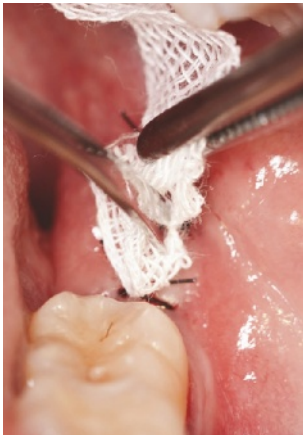

Abb. 11 Einbringen einer Drainage distal der ersten Naht

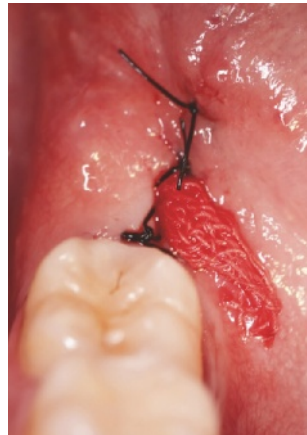


Abb. 12 Gut sichtbare Dochtwirkung der eingebrachten Drainage

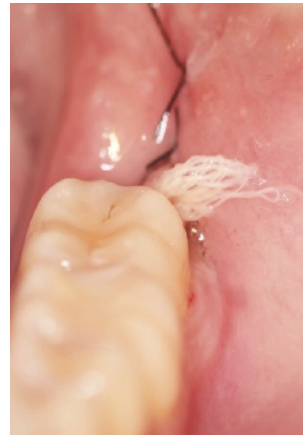

Abb. 13 Situs 24 Stunden post operationem mit eingebrachten Drainagestreifen

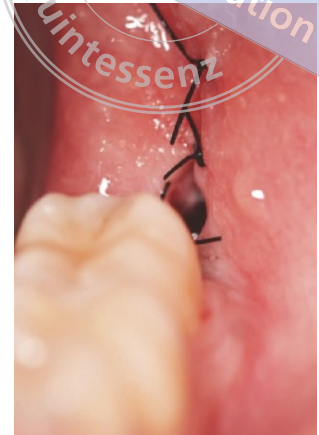


Abb. 14 Situs 24 Stunden post operationem nach Entfernung der Drainagestreifen

und distaler Entlastung (Abb. 5 und 6). Danach wird eine zirkuläre Osteotomie zur Freilegung des koronalen Anteils des Zahnes 38 durchgeführt (Abb. 7). An die Mobilisation und Entfernung des Zahnes 38 im Ganzen (Abb. 8 und 9) schließt sich der Wundverschluss der leeren Osteotomiehöhle an (Abb. 10). Das Einbringen der Drainage erfolgt distal der ersten Naht (Abb. 11 und 12). Wird eine Drainage ohne Antiseptikum platziert, sollte sie 24 Stunden post operationem entfernt werden (Abb. 13 und 14). Mit einem Antiseptikum kann die Verweildauer zwischen 2 und 7 Tagen variieren. Die Auswirkung einer abschließenden Wundspülung auf die postoperative Wundheilung ist noch nicht ausreichend untersucht¹⁵. Bei der Wundversorgung nach einfachen Zahnextraktionen wurden mehrere Formen des intraoralen Wundverbandes getestet, wobei die Inzidenz einer Wundheilungsstörung jeweils nicht deutlich gesenkt werden konnte^{12,27}. Gleiches gilt für den Einsatz von Antifibrinolytika^{12,21}.

Therapie der alveolären Ostitis

Aufgrund der Symptomatik ist häufig nur eine lokale Behandlung der alveolären Ostitis erforderlich^{12,14}. Klinisch kann man zwischen einem oberflächlichen

(Abb. 15), einem tiefen (Abb. 16) und einem vollständigen Verlust (Abb. 17) des Koagulums unterscheiden. Bei einem tiefen oder vollständigen Verlust des Koagulums steht zunächst eine sanfte Entfernung der Debris durch Spülung mit Antiseptika im Vordergrund. Die Verschreibung antiphlogistisch wirksamer Analgetika hat sich ebenfalls bewährt. Zusätzlich sollte ein mit einem Antiseptikum getränkter Gazestreifen eingelegt werden, welcher nach 24 Stunden gewechselt wird. Je nach Schweregrad der Wundheilungsstörung kann dies mehrfach erforderlich sein. Die Symptome bessern sich meist innerhalb kurzer Zeit⁵³ mit anschließender vollständiger Epithelisierung (Abb. 18). Die Drainage fungiert auch als Platzhalter, um das Eindringen von Speiseresten zu verhindern. Als lokale Medikation werden Chlor-Kampfer-Menthol, Zinkoxid-Eugenol und Eugenol-Iodoform am häufigsten eingesetzt²⁷. Trotz der klinischen Wirksamkeit sind viele dieser Verbindungen nicht unumstritten^{1,11,53}. Auch eine photodynamische Therapie könnte einen positiven Einfluss auf die Behandlung der alveolären Ostitis haben^{27,38}, aber die Studienlage ist hier noch nicht ausreichend. Wird durch Spülung und Drainage keine Linderung der Symptome erreicht, folgt meist die chirurgische Revision der knöchernen Wundfläche.

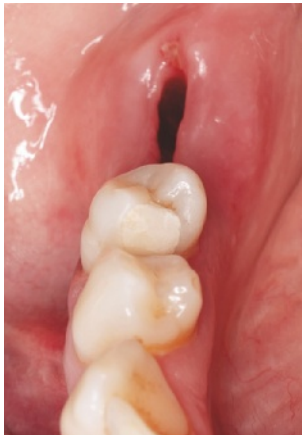

Abb. 15 Akute Wundheilungsstörung mit oberflächlichem Verlust des Koagulums

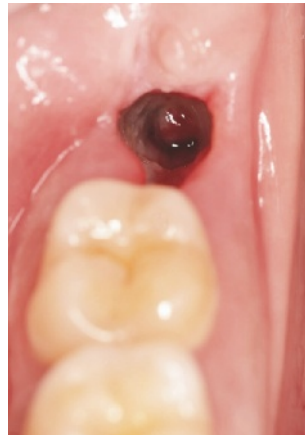

Abb. 16 Akute Wundheilungsstörung mit tiefem Verlust des Koagulums

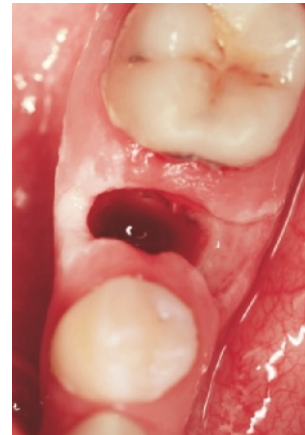

Abb. 17 Akute Wundheilungsstörung mit vollständigem Verlust des Koagulums bei exponierten Alveolarknochen

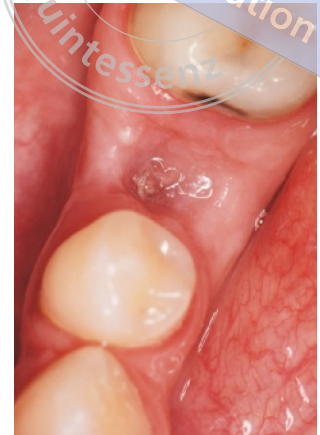

Abb. 18 4 Wochen nach erfolgter lokaler Behandlung mit antiseptischer Spülung und Anfrischung der Knochenfläche zeigt sich eine fast vollständige Epithelisierung

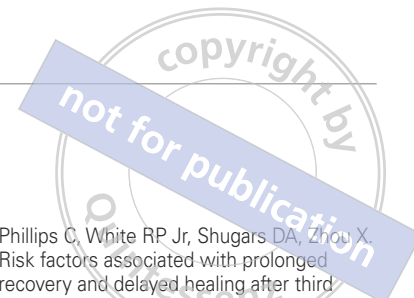
Schlussfolgerungen

Bei der Vermeidung von Wundheilungsstörungen nach Zahnentfernung nehmen präventive Maßnahmen noch immer den wichtigsten Stellenwert ein. Der prä- und postoperative Einsatz von Chlorhexidingluconat als Mundspüllösung hat sich in diesen Zusammen-

hang bewährt. Medikamentöse Einlagen zur Stabilisierung des Koagulums reduzieren hingegen nicht das Risiko einer Wundheilungsstörung. Der systemische Einsatz von Antibiotika zur Verhinderung akuter postoperativer Wundheilungsstörungen empfiehlt sich vor allem bei systemisch kompromittierten Patienten.

Literatur

- Alexander RE. Dental extraction wound management: a case against medicating postextraction sockets. *J Oral Maxillofac Surg* 2000;58:538-551.
- Amaratunga NA, Senaratne CM. A clinical study of dry socket in Sri Lanka. *Br J Oral Maxillofac Surg* 1988;26:410-418.
- Amler MH. The time sequence of tissue regeneration in human extraction wounds. *Oral Surg Oral Med Oral Pathol* 1969;27:309-318.
- Araujo MG, da Silva JC, de Mendonca AF, Lindhe J. Ridge alterations following grafting of fresh extraction sockets in man. A randomized clinical trial. *Clin Oral Implants Res* 2015;26:407-412.
- Araujo MG, Lindhe J. Dimensional ridge alterations following tooth extraction. An experimental study in the dog. *J Clin Periodontol* 2005;32:212-218.
- Araujo MG, Lindhe J. Ridge alterations following tooth extraction with and without flap elevation: an experimental study in the dog. *Clin Oral Implants Res* 2009;20:545-549.
- Birn H. Bacteria and fibrinolytic activity in „dry socket“. *Acta Odontol Scand* 1970;28:773-783.
- Birn H. Fibrinolytic activity of alveolar bone in „dry socket“. *Acta Odontol Scand* 1972;30:23-32.
- Birn H. Kinines and pain in „dry socket“. *Int J Oral Surg* 1972;1:34-42.
- Birn H, Myhre-Jensen O. Cellular fibrinolytic activity of human alveolar bone. *Int J Oral Surg* 1972;1:121-125.
- Bloomer CR. Alveolar osteitis prevention by immediate placement of medicated packing. *Oral Surg Oral Med Oral Pathol Oral Radiol Endod* 2000;90:282-284.
- Blum IR. Contemporary views on dry socket (alveolar osteitis): a clinical appraisal of standardization, aetiopathogenesis and management: a critical review. *Int J Oral Maxillofac Surg* 2002;31:309-317.
- Bodner L. Effect of parotid submandibular and sublingual saliva on wound healing in rats. *Comp Biochem Physiol A Comp Physiol* 1991;100:887-890.
- Brekke JH, Bresner M, Reitman MJ. Effect of surgical trauma and polylactate cubes and granules on the incidence of alveolar osteitis in mandibular third molar extraction wounds. *J Can Dent Assoc* 1986;52:315-319.
- Butler DP, Sweet JB. Effect of lavage on the incidence of localized osteitis in mandibular third molar extraction sites. *Oral Surg Oral Med Oral Pathol* 1977;44:14-20.
- Cardoso CL, Rodrigues MT, Ferreira Junior O, Garlet GP, de Carvalho PS. Clinical concepts of dry socket. *J Oral Maxillofac Surg* 2010;68:1922-1932.
- Cohen ME, Simecek JW. Effects of gender-related factors on the incidence of localized alveolar osteitis. *Oral Surg Oral Med Oral Pathol Oral Radiol Endod* 1995;79:416-422.



18. Daly B, Sharif MO, Newton T, Jones K, Worthington HV. Local interventions for the management of alveolar osteitis (dry socket). *Cochrane Database Syst Rev* 2012;12:CD006968.
19. Filippi A. Wundheilung und Heilungsstörungen nach Entfernung dritter Molaren. *Schweiz Monatsschr Zahnmed* 2001;111:846-860.
20. Filippi A, Irnich G, Kirschner H, Pohl Y. Lokale Beeinflussbarkeit der Wundheilung nach Osteotomie dritter Molaren. *Quintessenz* 2000;51:337-344.
21. Gersel-Pedersen N. Tranexamic acid in alveolar sockets in the prevention of alveolitis sicca dolorosa. *Int J Oral Surg* 1979;8:421-429.
22. Gurtner GC, Werner S, Barrandon Y, Longaker MT. Wound repair and regeneration. *Nature* 2008;453:314-321.
23. Häkkinen L, Uitto VJ, Larjava H. Cell biology of gingival wound healing. *Periodontol* 2000;24:127-152.
24. Hämmerle CH, Araujo MG, Simion M. Evidence-based knowledge on the biology and treatment of extraction sockets. *Clin Oral Implants Res* 2012;23(Suppl 5):80-82.
25. Haraji A, Motamedi MH, Rezvani F. Can flap design influence the incidence of alveolar osteitis following removal of impacted mandibular third molars? *Gen Dent* 2010;58:e187-e189.
26. Jones JK, Triplett RG. The relationship of cigarette smoking to impaired intraoral wound healing: a review of evidence and implications for patient care. *J Oral Maxillofac Surg* 1992;50:237-229;discussion 239-240.
27. Kaya GS, Yapici G, Savas Z, Gungormus M. Comparison of alvogyl, SallCept patch, and low-level laser therapy in the management of alveolar osteitis. *J Oral Maxillofac Surg* 2011;69:1571-1577.
28. Kleinheinz J, Gehrke S, Schulte K, Annussek T, Jung S. Zahnfleischvaskularisation und Zahnfleischfarbe. *Implantologie* 2013;21:131-139.
29. Kolokythas A, Olech E, Miloro M. Alveolar osteitis: a comprehensive review of concepts and controversies. *Int J Dent* 2010;2010:249073.
30. Koorbusch GF, Fotos P, Goll KT. Retrospective assessment of osteomyelitis. Etiology, demographics, risk factors, and management in 35 cases. *Oral Surg Oral Med Oral Pathol* 1992;74:149-154.
31. Larsen PE. The effect of a chlorhexidine rinse on the incidence of alveolar osteitis following the surgical removal of impacted mandibular third molars. *J Oral Maxillofac Surg* 1991;49:932-937.
32. Lodi G, Figini L, Sardella A, Carrassi A, Del Fabbro M, Furness S. Antibiotics to prevent complications following tooth extractions. *Cochrane Database Syst Rev* 2012;11:CD003811.
33. Mantovani A, Biswas SK, Galdiero MR, Sica A, Locati M. Macrophage plasticity and polarization in tissue repair and remodelling. *J Pathol* 2013;229:176-185.
34. Micheelis W, Schiffner U. Vierte Deutsche Mundgesundheitsstudie (DMS IV). IDZ-Materialreihe Bd. 31. Köln: Deutscher Zahnärzte Verlag DÄV, 2006.
35. Mollen I, Filippi A, Kühl S. Alveolenstabilisierung nach Zahnentfernung – Vor- und Nachteile. *Implantologie* 2014;22:299-306.
36. Moore JW, Brekke JH. Foreign body giant cell reaction related to placement of tetracycline-treated polylactic acid: report of 18 cases. *J Oral Maxillofac Surg* 1990;48:808-812.
37. Müssig E, Tomakidi P, Steinberg T. Gingival fibroblasts established on microstructured model surfaces: their influence on epithelial morphogenesis and other tissue-specific cell functions in a co-cultured epithelium: an in-vitro model. *J Orofac Orthop* 2009;70:351-362.
38. Neugebauer J, Jozsa M, Kübler A. Die antimikrobielle photodynamische Therapie zur Prävention der alveolären Ostitis und des Dolor post extractionem. *Mund Kiefer Gesichtschir* 2004;8:350-355.
39. Nitzan D, Sperry JF, Wilkins TD. Fibrinolytic activity of oral anaerobic bacteria. *Arch Oral Biol* 1978;23:465-470.
40. Noroozi AR, Philbert RF. Modern concepts in understanding and management of the „dry socket“ syndrome: comprehensive review of the literature. *Oral Surg Oral Med Oral Pathol Oral Radiol Endod* 2009;107:30-35.
41. Osunde OD, Adebola RA, Saheeb BD. A comparative study of the effect of suture-less and multiple suture techniques on inflammatory complications following third molar surgery. *Int J Oral Maxillofac Surg* 2012;41:1275-1279.
42. Penarrocha M, Sanchis JM, Saez U, Gay C, Bagan JV. Oral hygiene and postoperative pain after mandibular third molar surgery. *Oral Surg Oral Med Oral Pathol Oral Radiol Endod* 2001;92:260-264.
43. Phillips C, White RP Jr, Shugars DA, Zhou X. Risk factors associated with prolonged recovery and delayed healing after third molar surgery. *J Oral Maxillofac Surg* 2003;61:1436-1448.
44. Ren YF, Malmstrom HS. Effectiveness of antibiotic prophylaxis in third molar surgery: a meta-analysis of randomized controlled clinical trials. *J Oral Maxillofac Surg* 2007;65:1909-1921.
45. Rood JP, Danford M. Metronidazole in the treatment of „dry socket“. *Int J Oral Surg* 1981;10:345-347.
46. Rud J. Removal of impacted lower third molars with acute pericoronitis and necrotising gingivitis. *Br J Oral Surg* 1970;7:153-160.
47. Schropp L, Kostopoulos L, Wenzel A. Bone healing following immediate versus delayed placement of titanium implants into extraction sockets: a prospective clinical study. *Int J Oral Maxillofac Implants* 2003;18:189-199.
48. Schulz SD, Rüppell C, Tomakidi P et al. Gene expression analysis of conventional and interactive human gingival cell systems exposed to dental composites. *Dent Mater* 2015;31:1321-1334.
49. Sculean A, Gruber R, Bosshardt DD. Soft tissue wound healing around teeth and dental implants. *J Clin Periodontol* 2014;41(Suppl 15):S6-S22.
50. Sweet JB, Butler DP. Increased incidence of postoperative localized osteitis in mandibular third molar surgery associated with patients using oral contraceptives. *Am J Obstet Gynecol* 1977;5:518-9.
51. Sweet JB, Butler DP. The relationship of smoking to localized osteitis. *J Oral Surg* 1979;37:732-735.
52. Tarnow D, Elian N, Fletcher P et al. Vertical distance from the crest of bone to the height of the interproximal papilla between adjacent implants. *J Periodontol* 2003;74:1785-1788.
53. Vezeau PJ. Dental extraction wound management: medicating postextraction sockets. *J Oral Maxillofac Surg* 2000;58:531-537.
54. Yengopal V, Mickenautsch S. Chlorhexidine for the prevention of alveolar osteitis. *Int J Oral Maxillofac Surg* 2012;41:1253-1264.
55. Zuniga JR, Leist JC. Topical tetracycline-induced neuritis: a case report. *J Oral Maxillofac Surg* 1995;53:196-199.